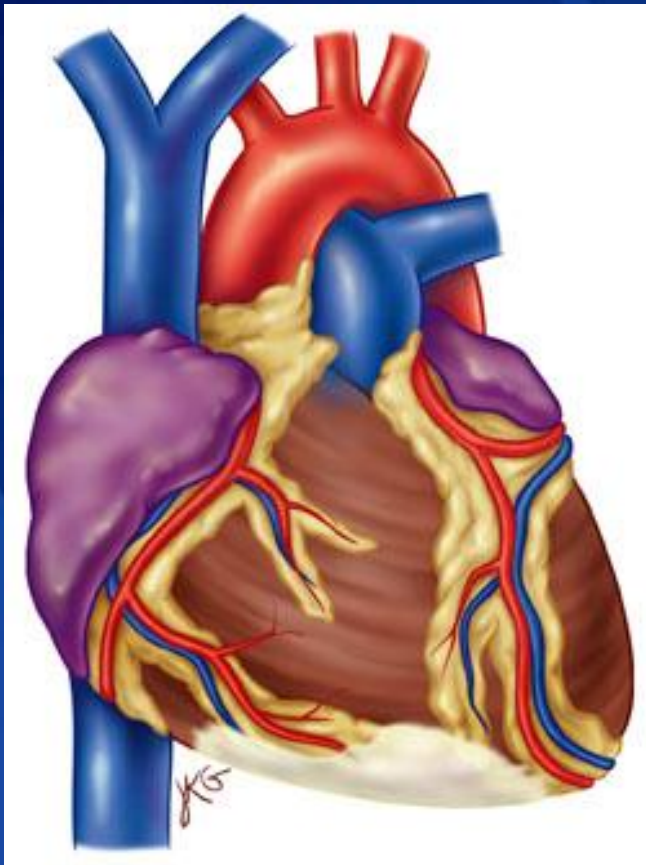




انفارکتوس قلبی

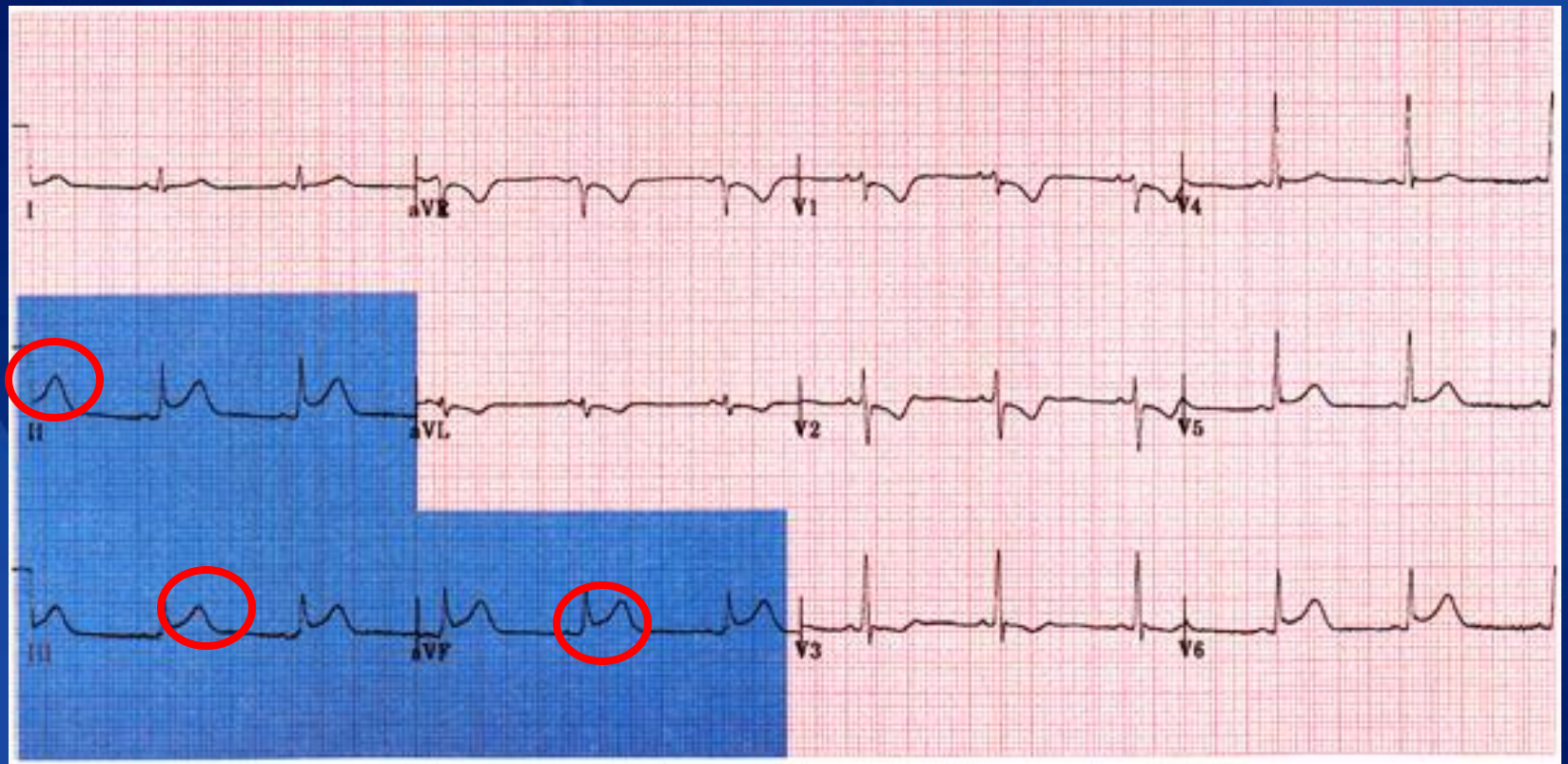
الهام داوری دولت آبادی
کارشناس ارشد پرستاری مراقبتهای ویژه
مدرس دانشگاه آزاد واحد خوراسگان

انفارکتوس قسمت تحتانی قلب

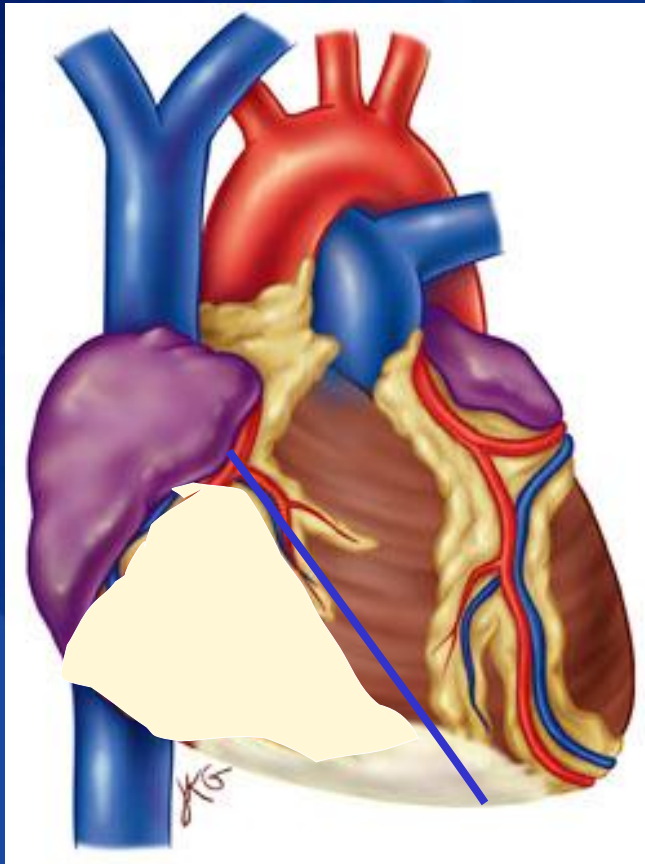


- تغییرات در لیدهای **D2, D3, AVF** دیده می شود
- به علت گرفتگی در **RCA**
- احتمال بلوک درجه یک گره دهلیزی بطنی
- احتمال بلوک درجه دو نوع یک و دو
- احتمال بلوک کامل قلبی
- تهوع و استفراغ و برادی کاردی بسیار شایع است

Inferior MI

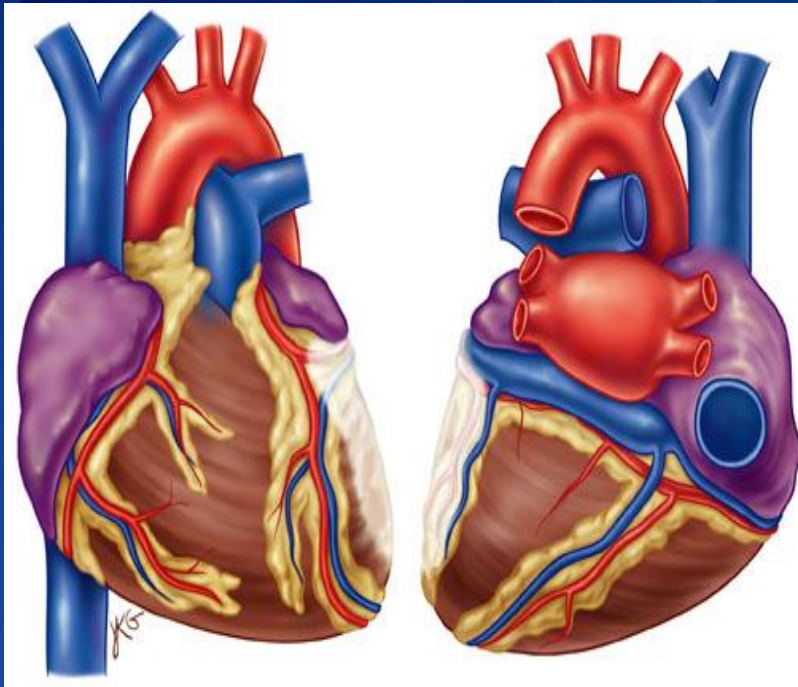


انفارکتوس سمت راست قلبی



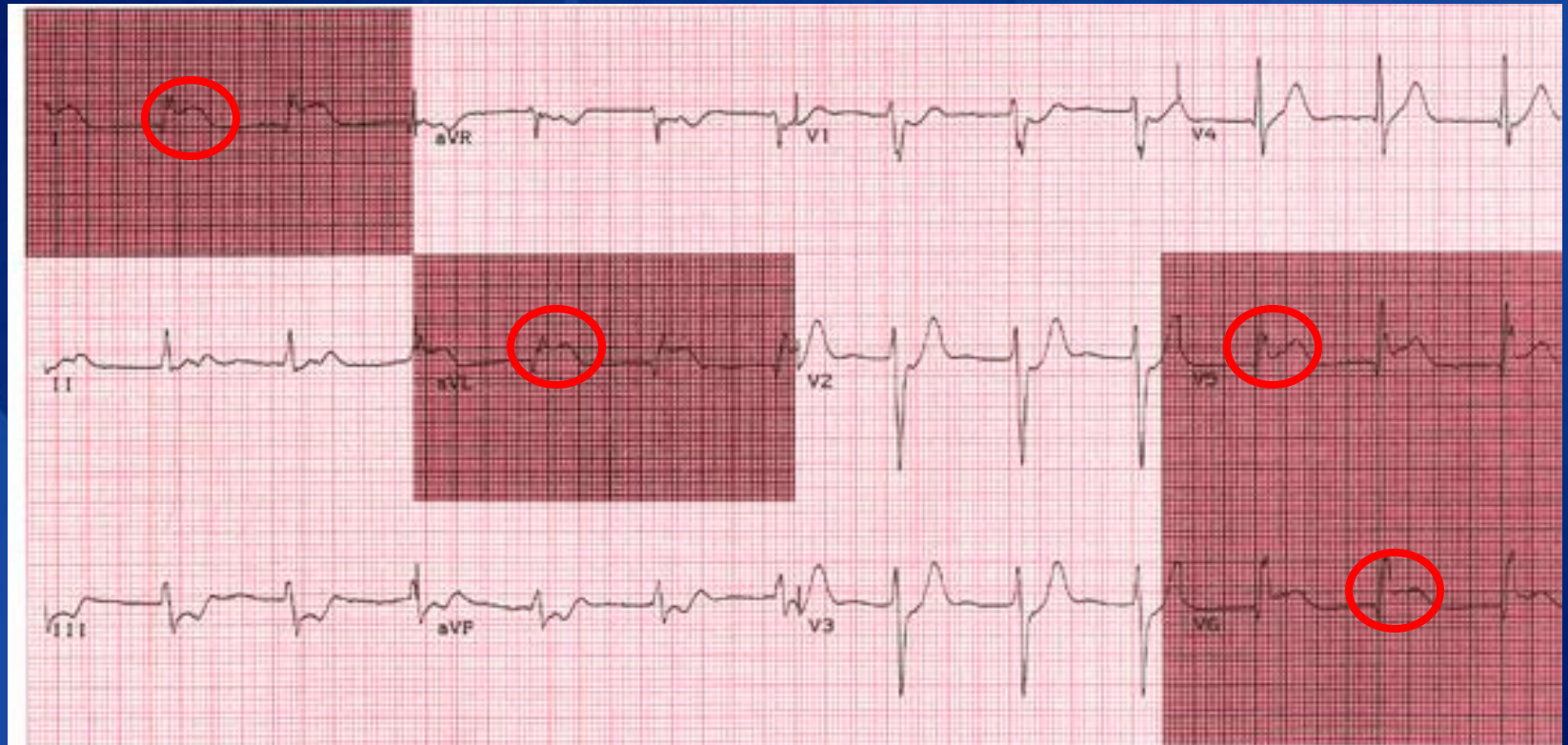
- در 40 درصد انفارکتوس قسمت تحتانی این انفارکتوس نیز رخ می دهد
- به علت گرفتگی در RCA
- احتمال بروز کاهش فشار خون بسیار شایع است.

انفارکتوس قسمت کناری قلب

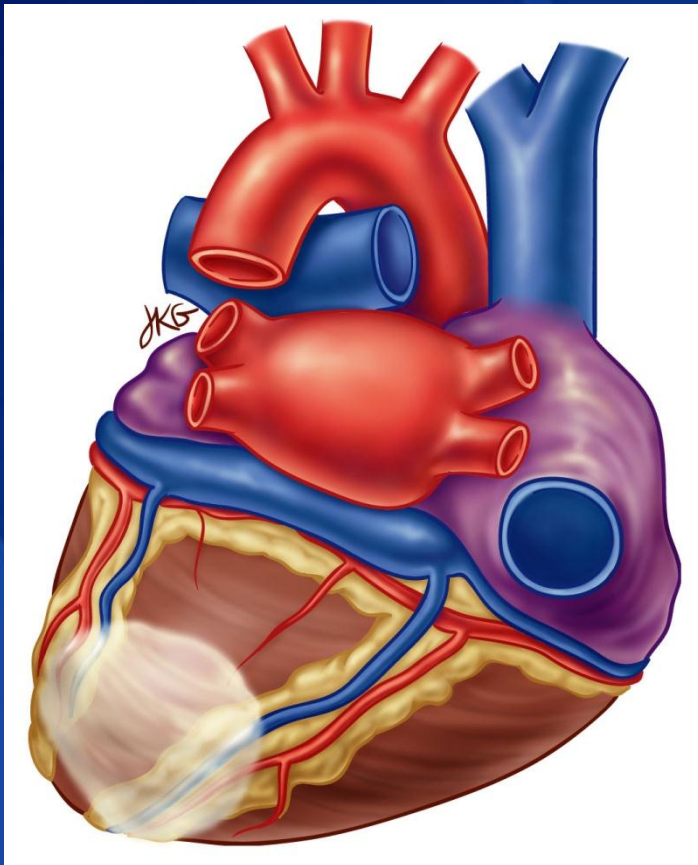


- به ندرت به تنهایی رخ می دهد
- در لیدهای **I, AVL, V5, V6** تغییرات مشاهده می شود
- به علت گرفتگی در رگ **Circumflex**

Lateral MI

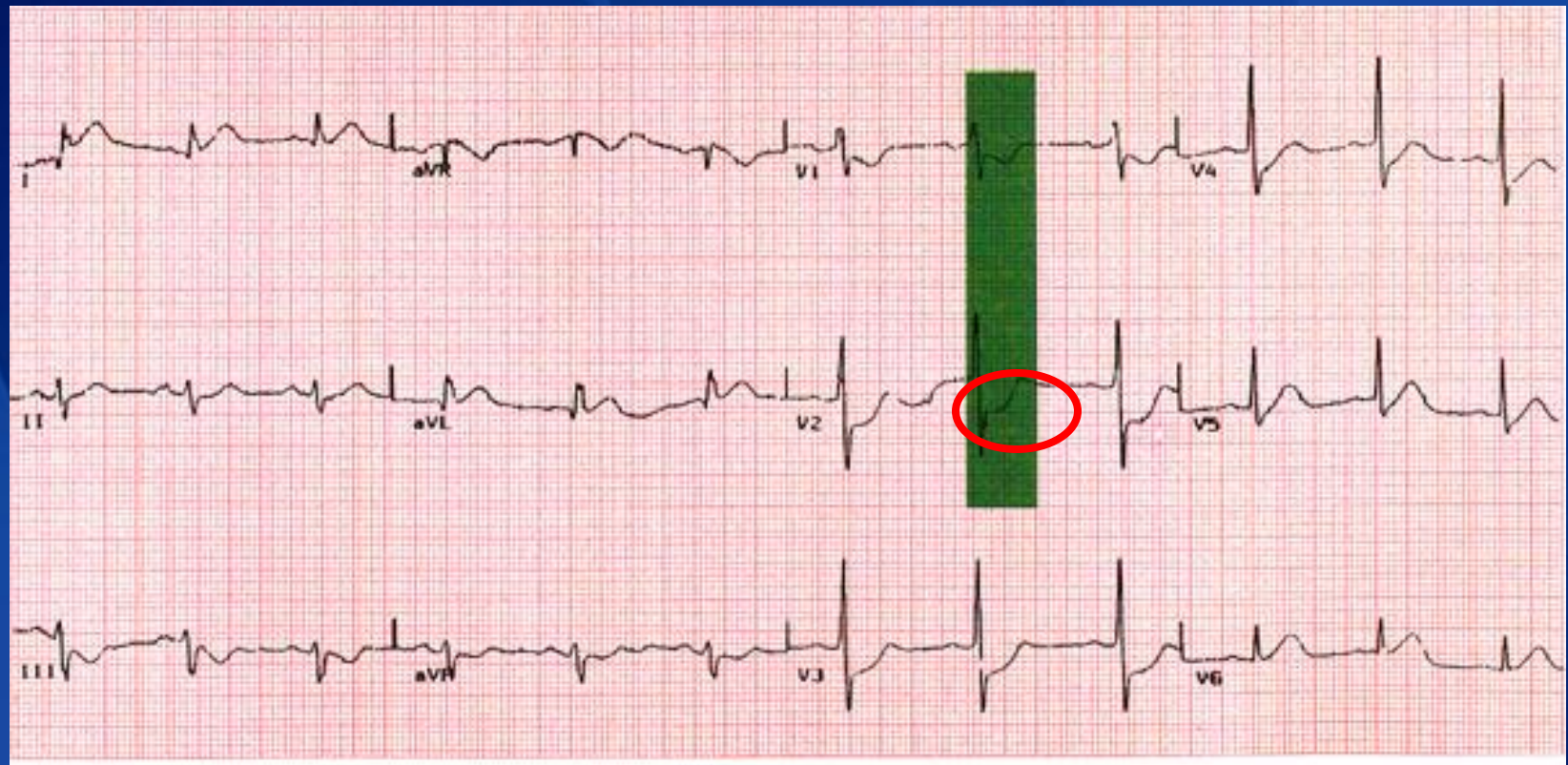


انفارکتوس قسمت خلفی قلب

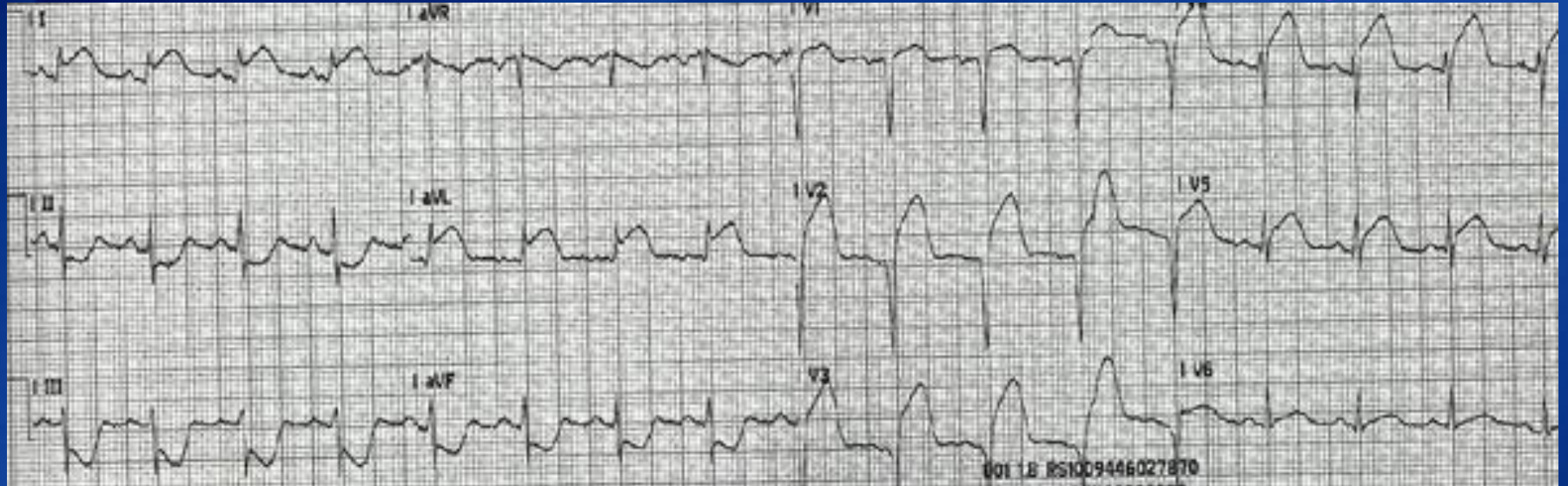


- پایین افتادن قطعه ST و موج R بلند در V1 و V2
- به علت گرفتگی در RCA and/or LCX Artery
- به ندرت به تنهایی رخ می دهد
- از طریق تغییرات آینه ای تشخیص داده می شود

Posterior MI



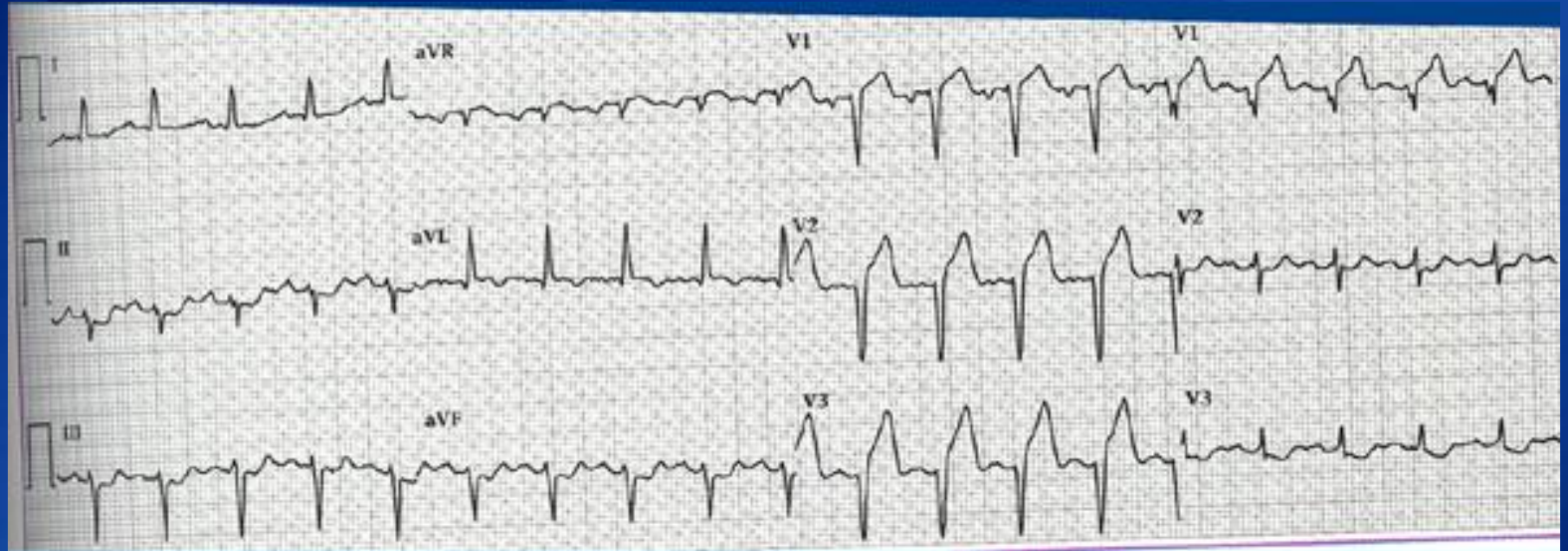
Practice 1



Click for
answer

- Anterior MI with lateral involvement
- ST elevations V2, V3, V4
- ST elevations II, AVL, V5

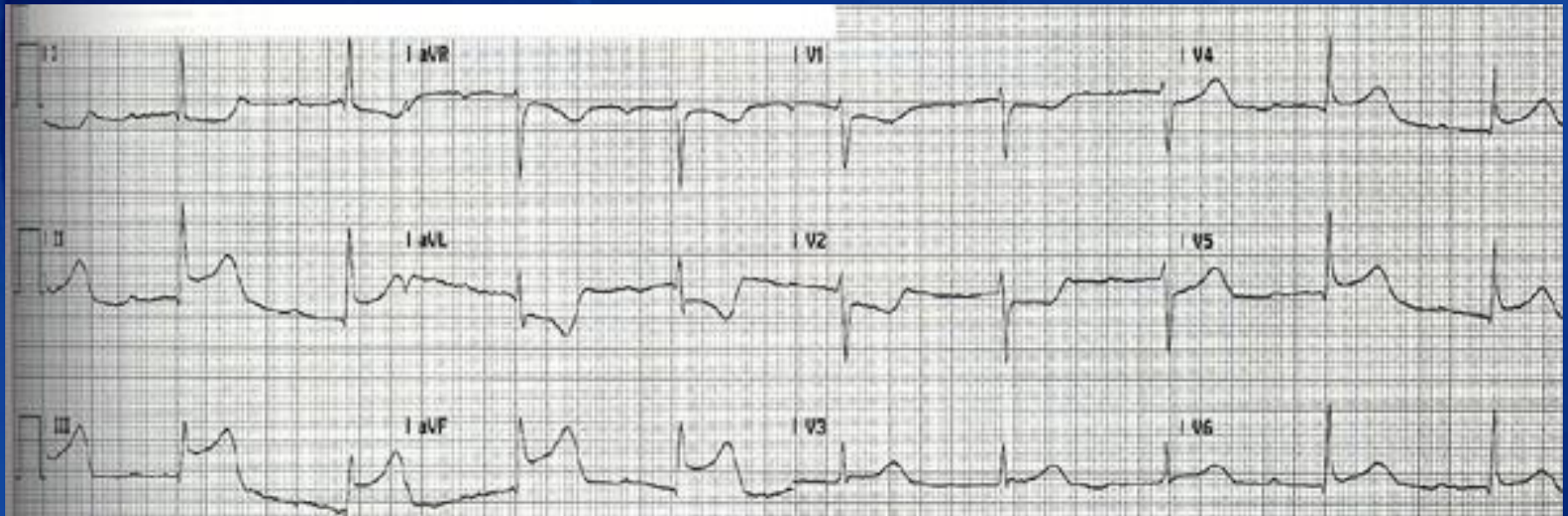
Practice 2



Click for
answer

Anteroseptal MI ■
ST elevations V1, V2, V3, V4 ■

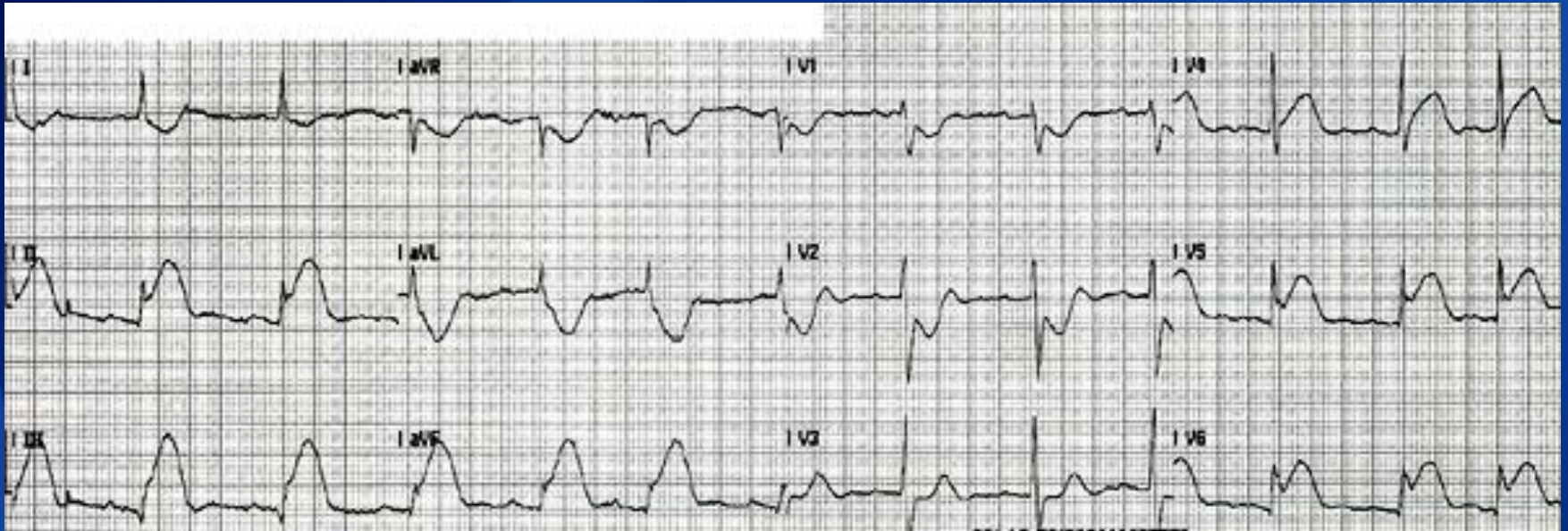
Practice 3



Click for
answer

Inferior MI ■
ST elevation 2,3 AVF ■

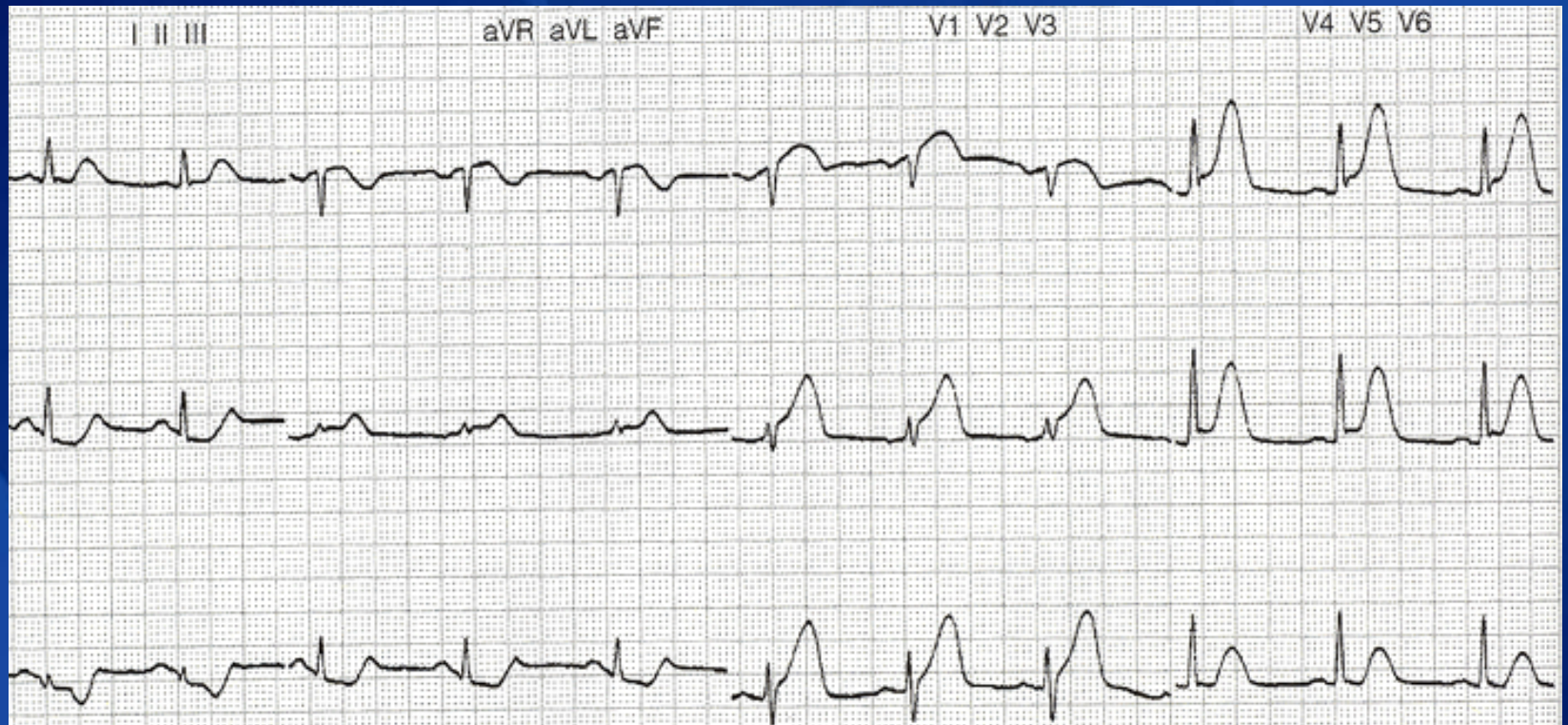
Practice 4



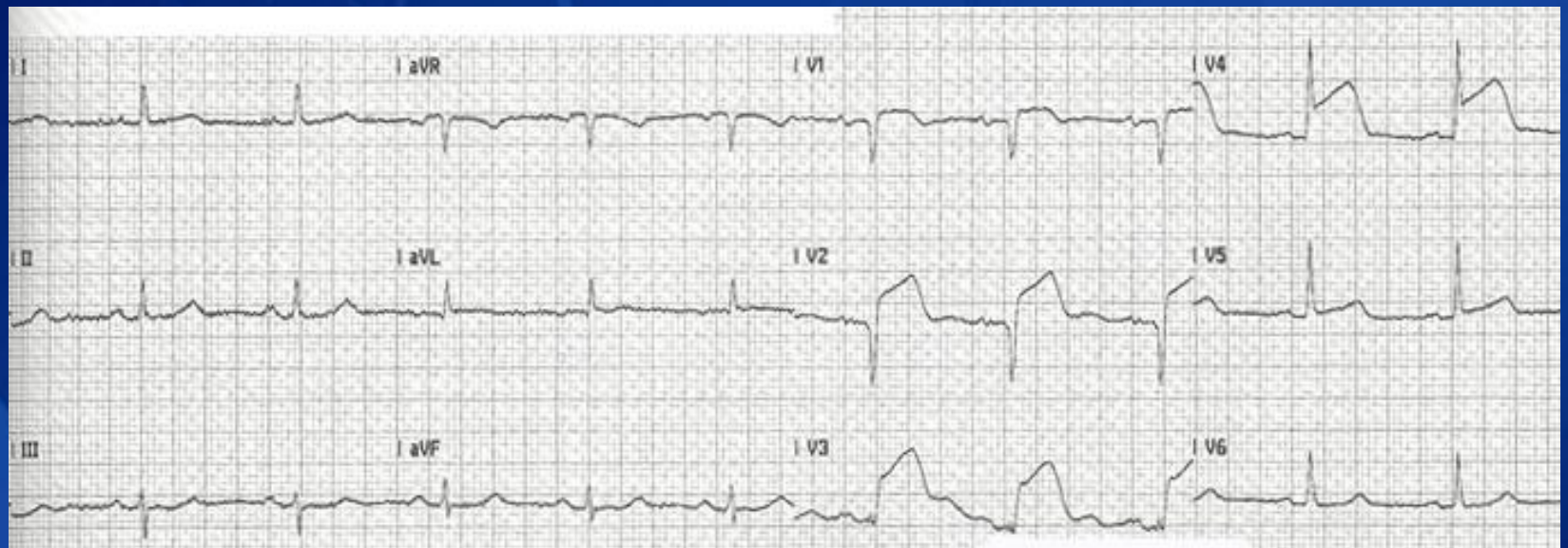
Click for
answer

- Inferior lateral MI
- ST elevations 2, 3, AVF
- ST elevations V5

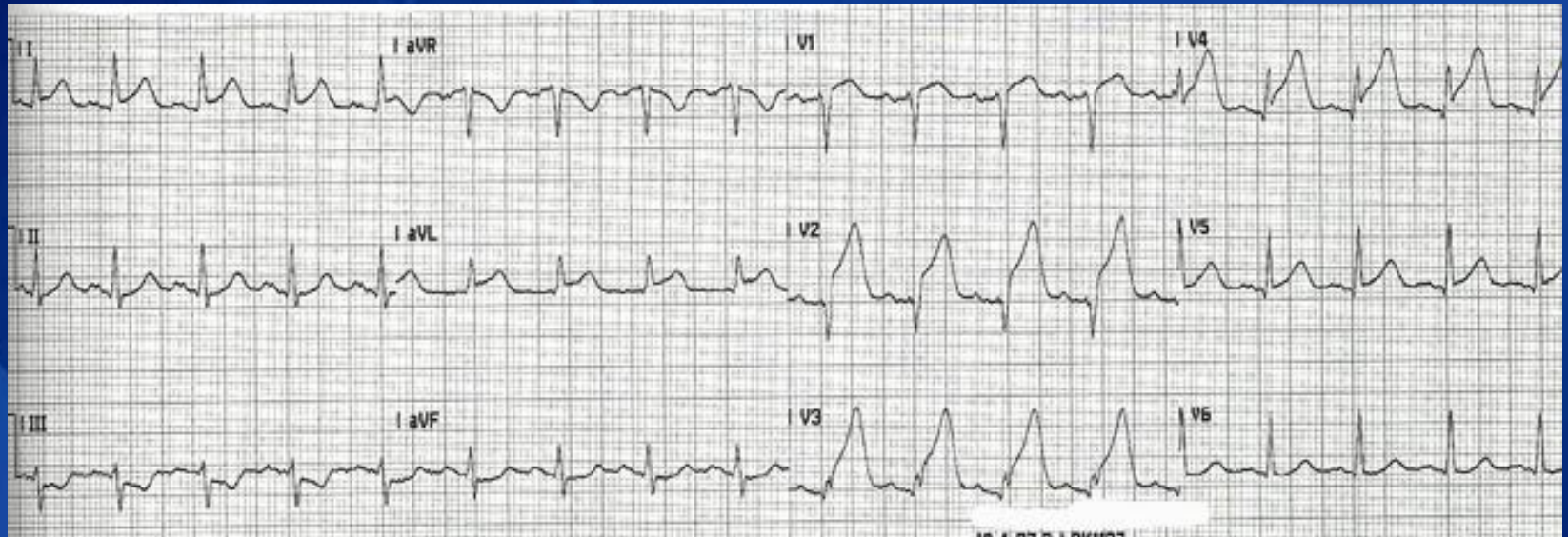
Additional Practice Strips



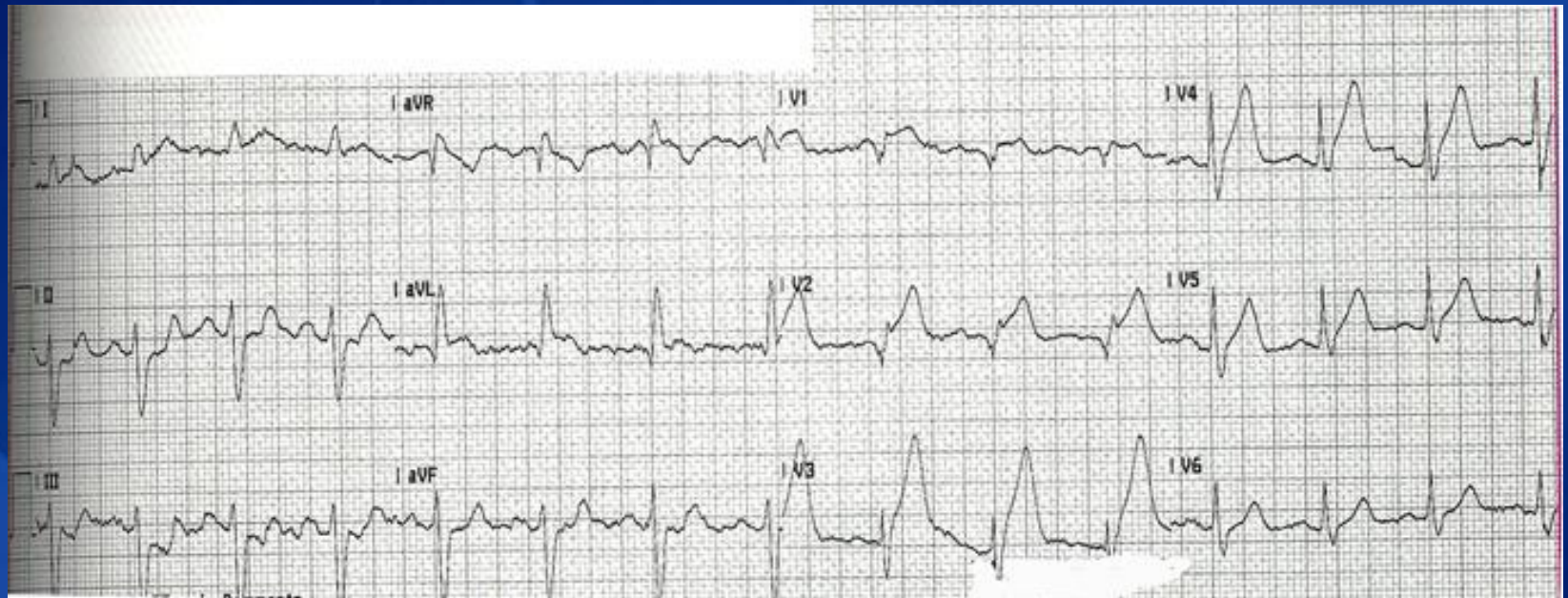
Additional Practice Strips



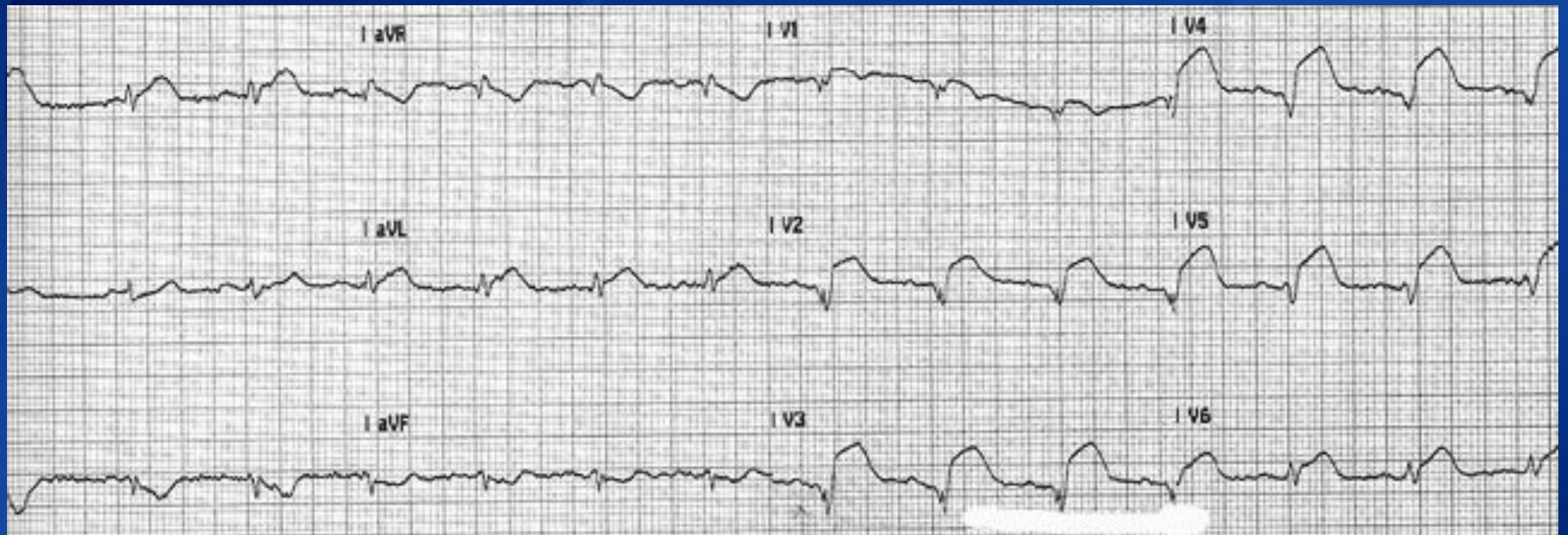
Additional Practice Strips



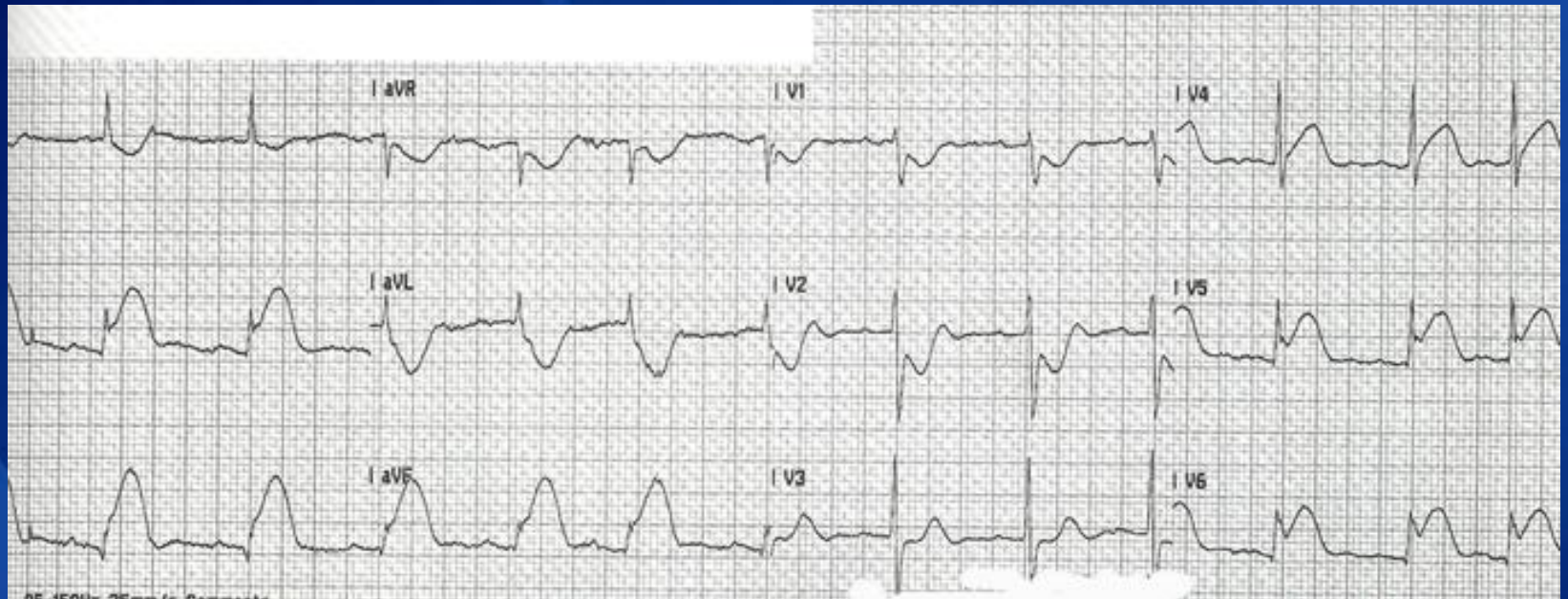
Additional Practice Strips



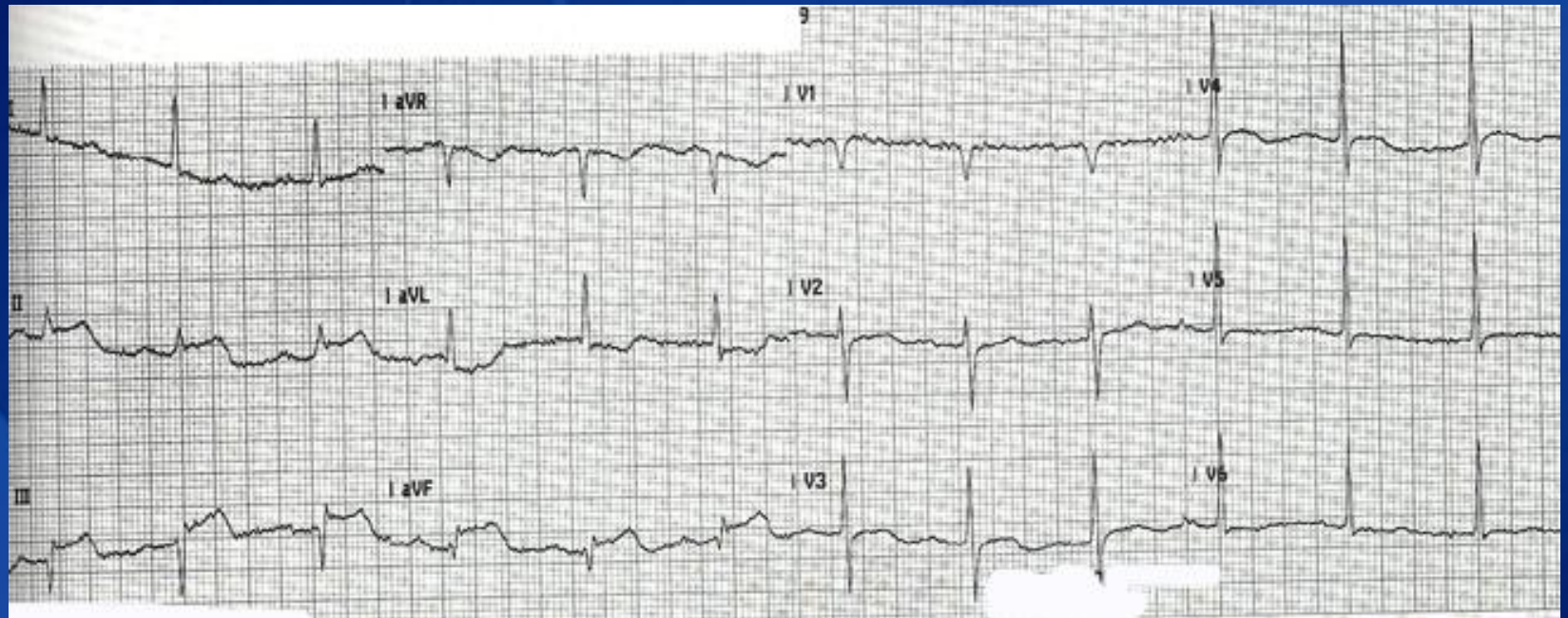
Additional Practice Strips



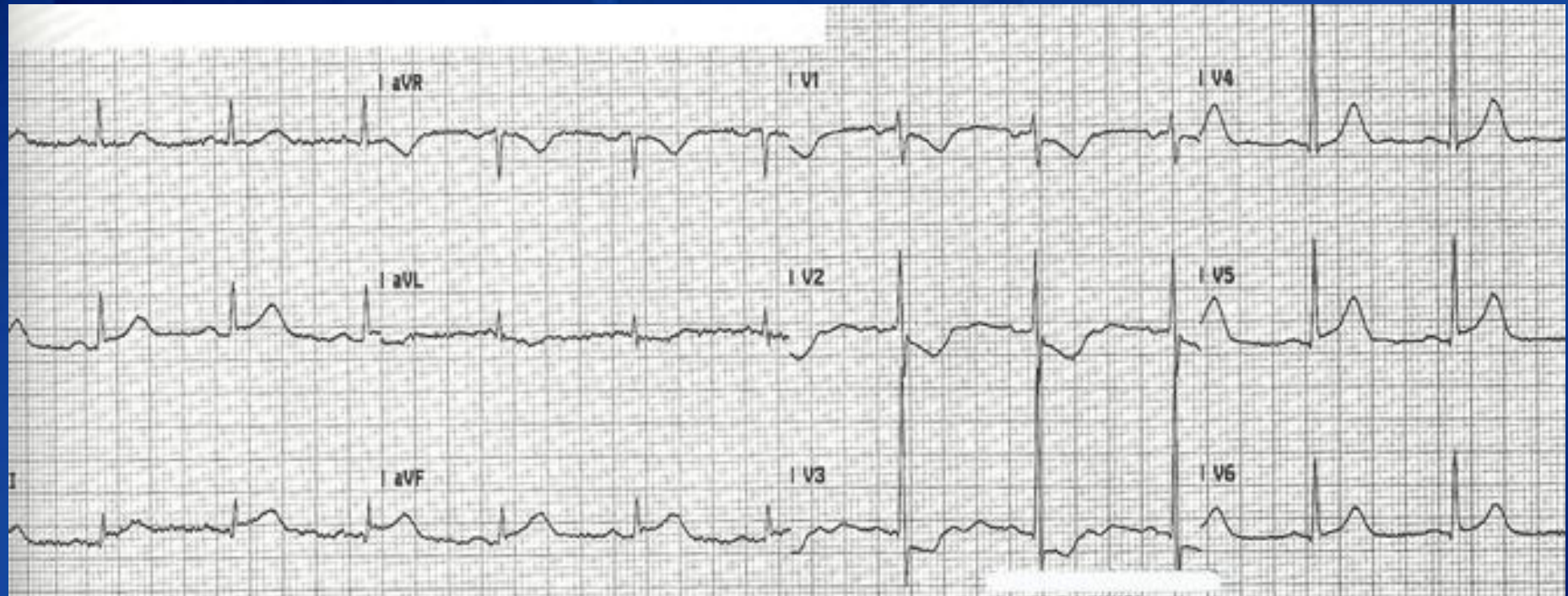
Additional Practice Strips



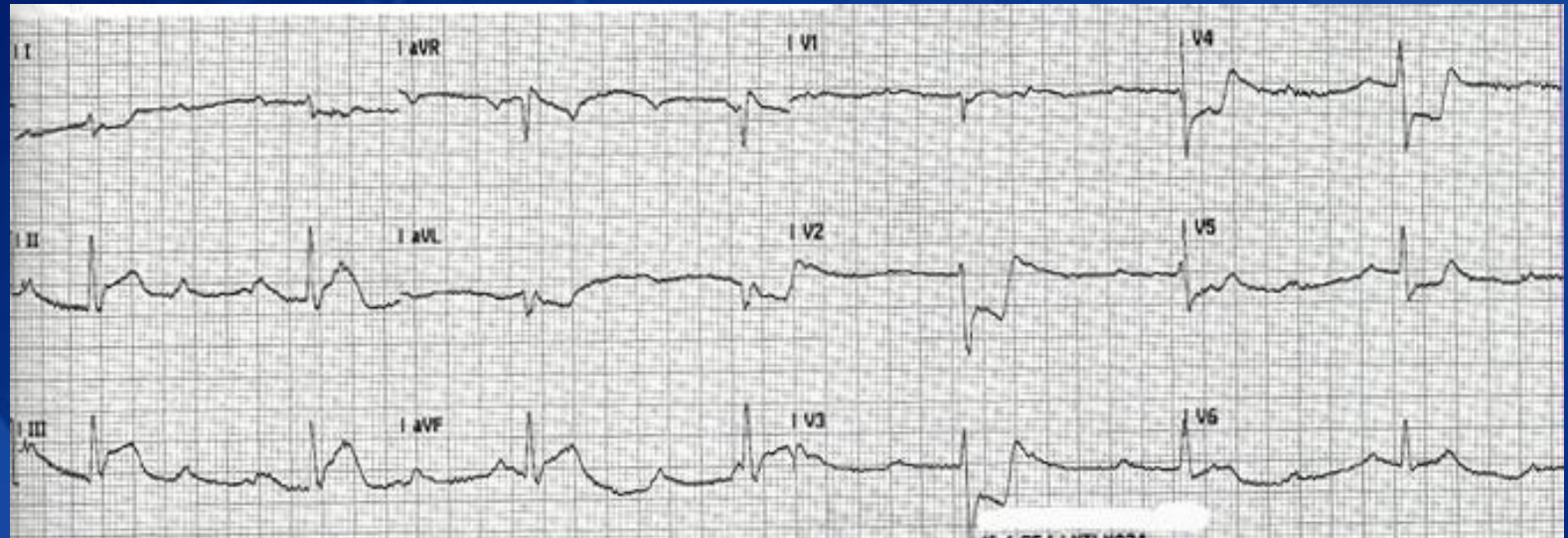
Additional Practice Strips



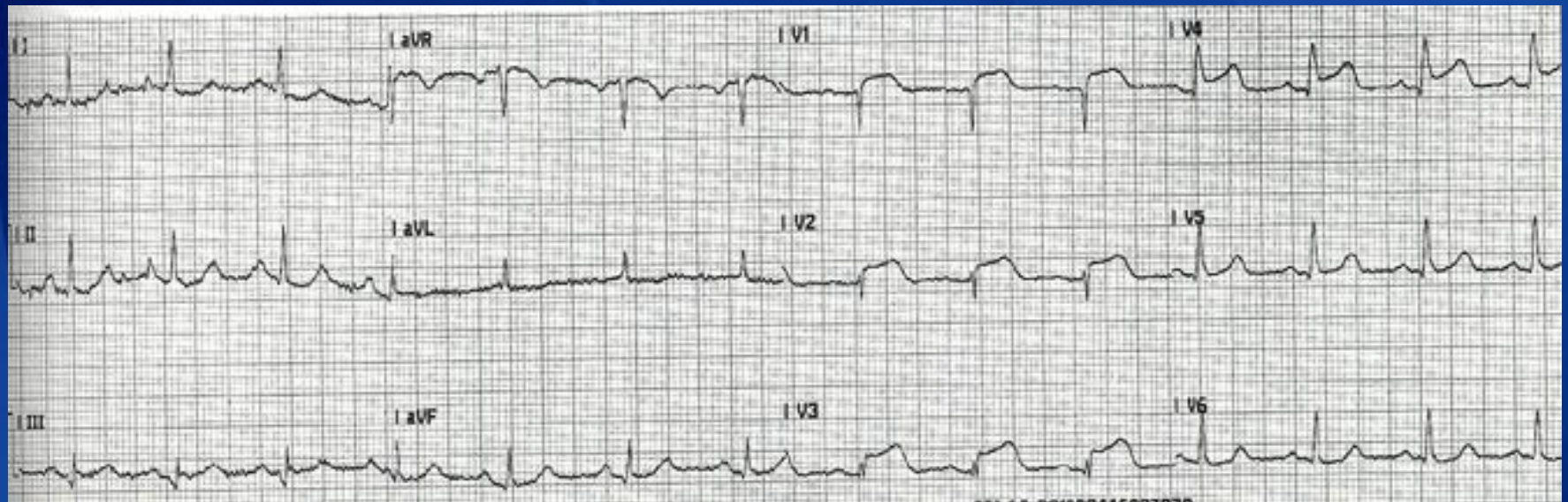
Additional Practice Strips



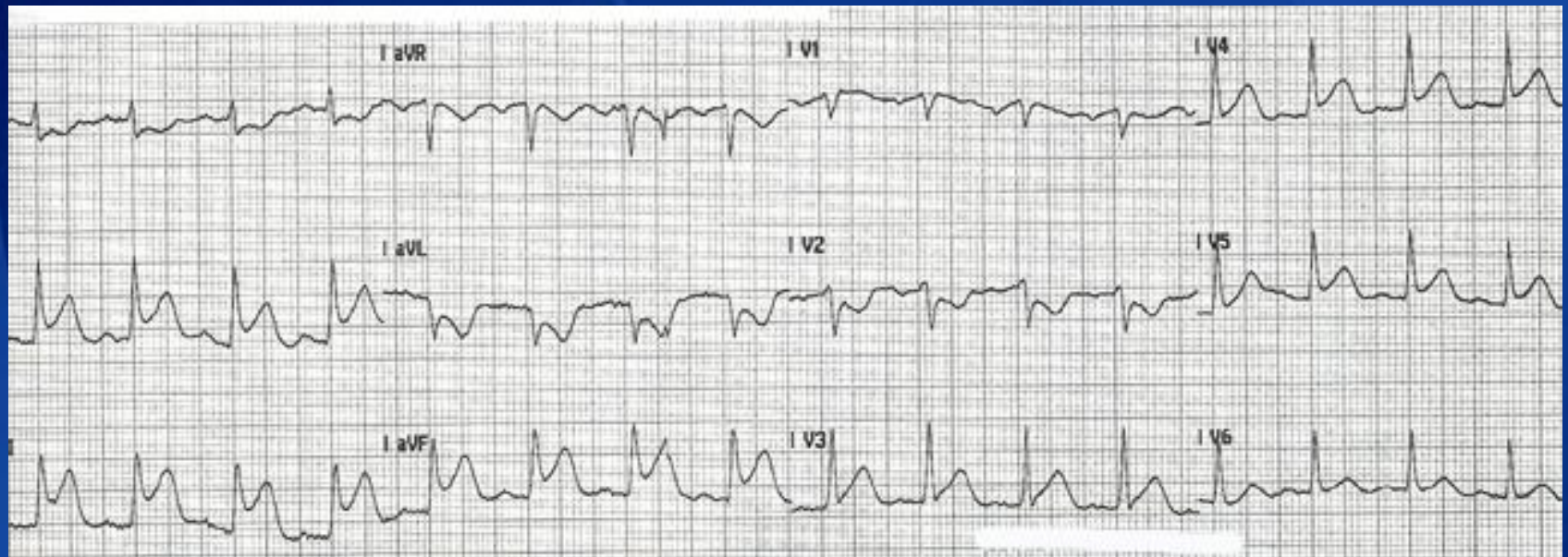
Additional Practice Strips



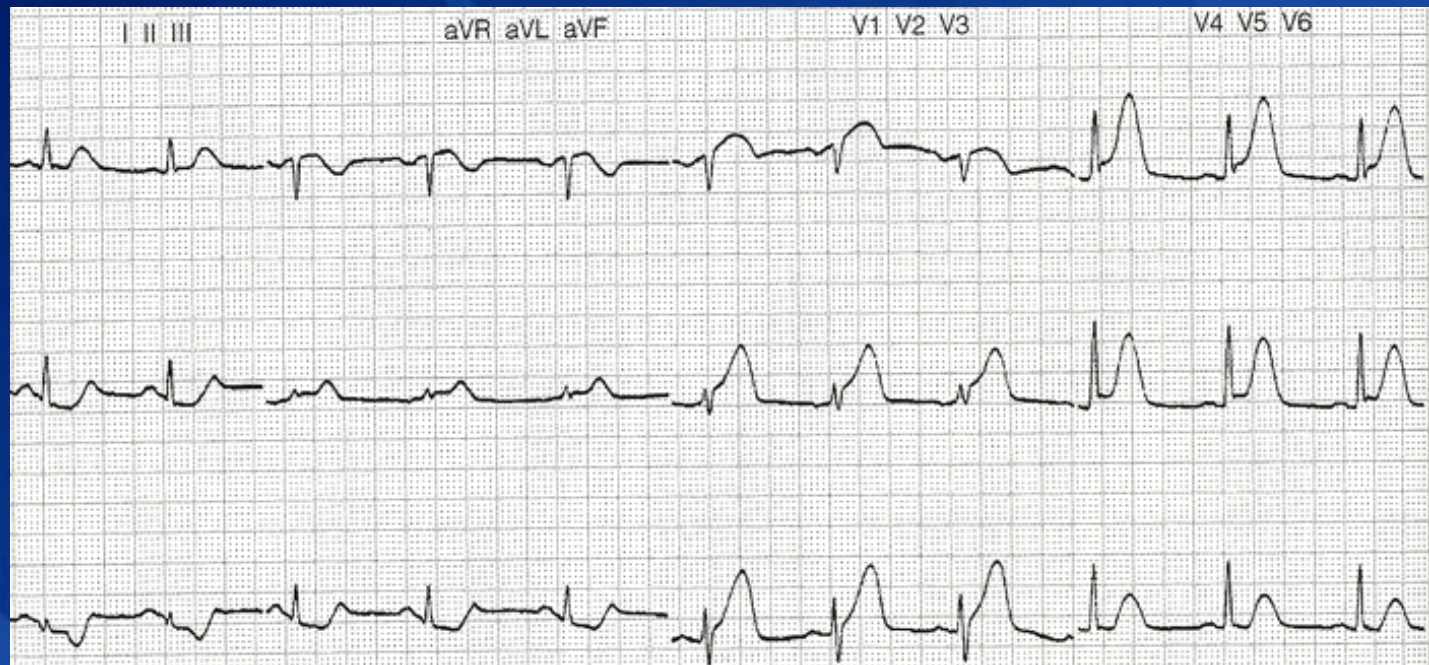
Additional Practice Strips



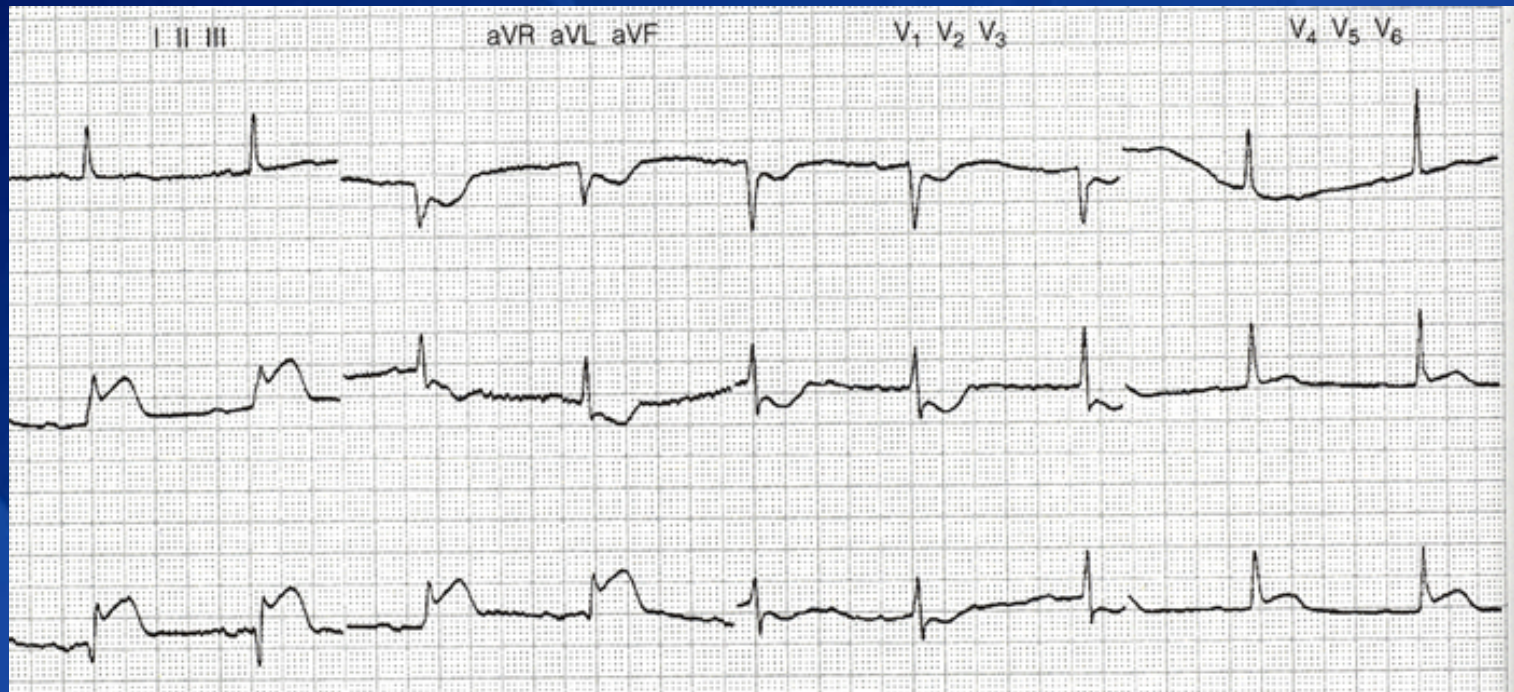
Additional Practice Strips



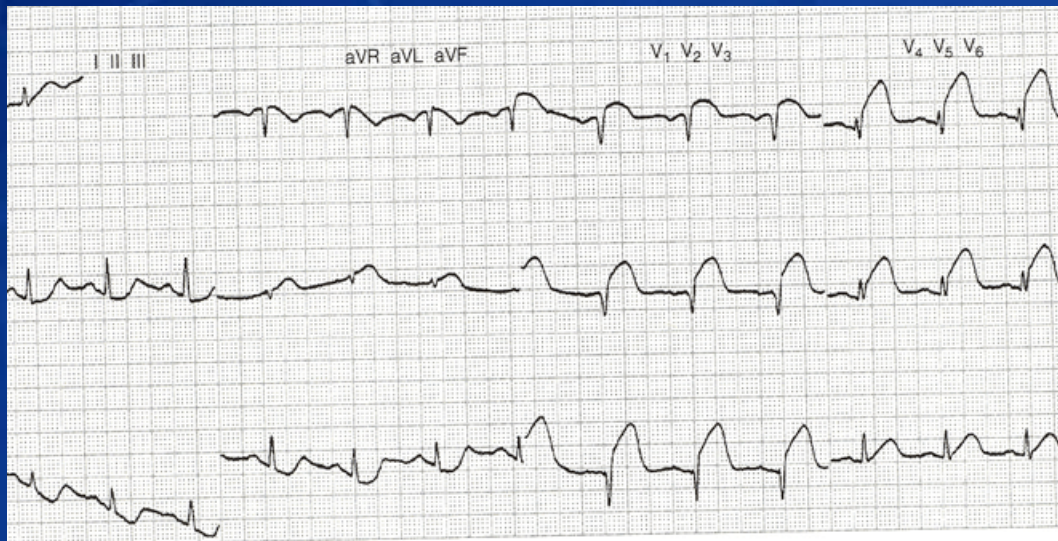
Additional Practice Strips



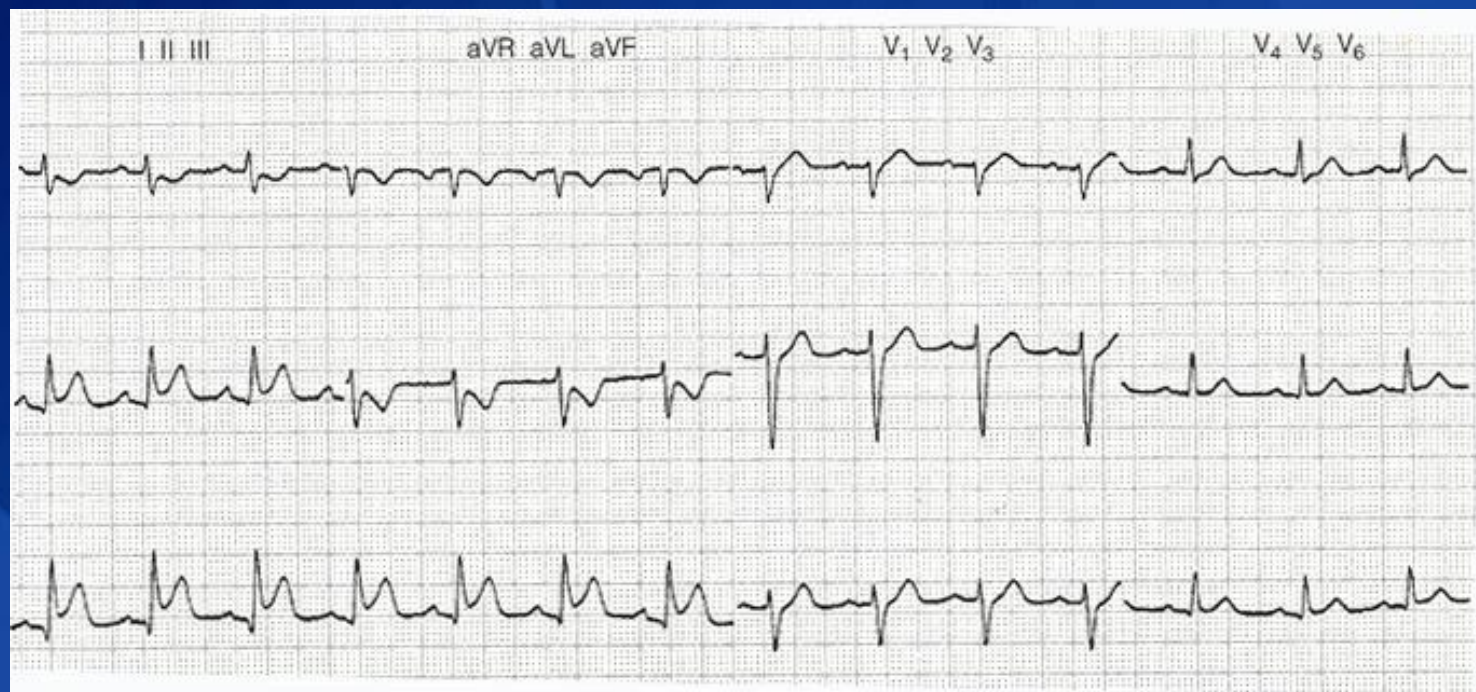
Additional Practice Strips



Additional Practice Strips



Additional Practice Strips



Additional Practice Strips

